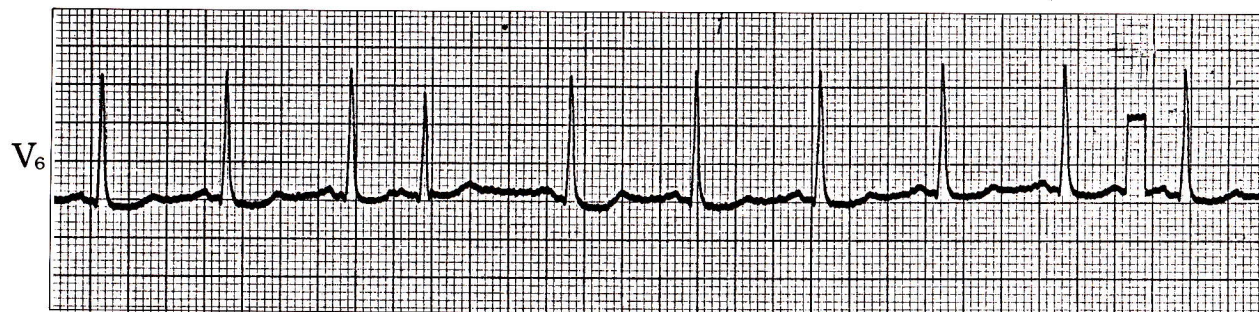


症例 13

●45歳 男

最近、労作時の動悸、息切れを覚えるようになり、精査のため来院した。

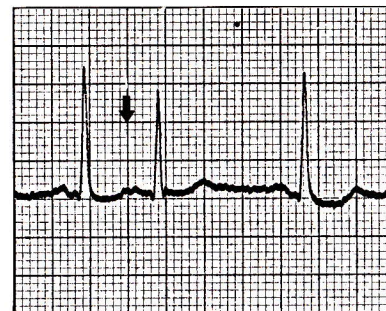


- 1) このリズムは何か。
- 2) 治療はどうすればよいか。

心電図診断

上室性期外収縮

第3拍目と第4拍目の間が他に比較して極端に短い。第4拍目のQRS波形はR波高が他よりやや低い、本質的に他の心拍と同じ。第4拍目にはP波(↓)があり、他のP波と少し波形が異なる。



解

説

上室性期外収縮は心室性期外収縮と異なり、致死的な不整脈に移行することは少なく、散発する場合、自覚症状を伴わない場合には治療の対象にはならず、経過観察にとどめてよい。

治療はキニジン、プロカインアミドの内服。心房負荷がある場合(心不全、高血圧など)にはその軽減に努める。