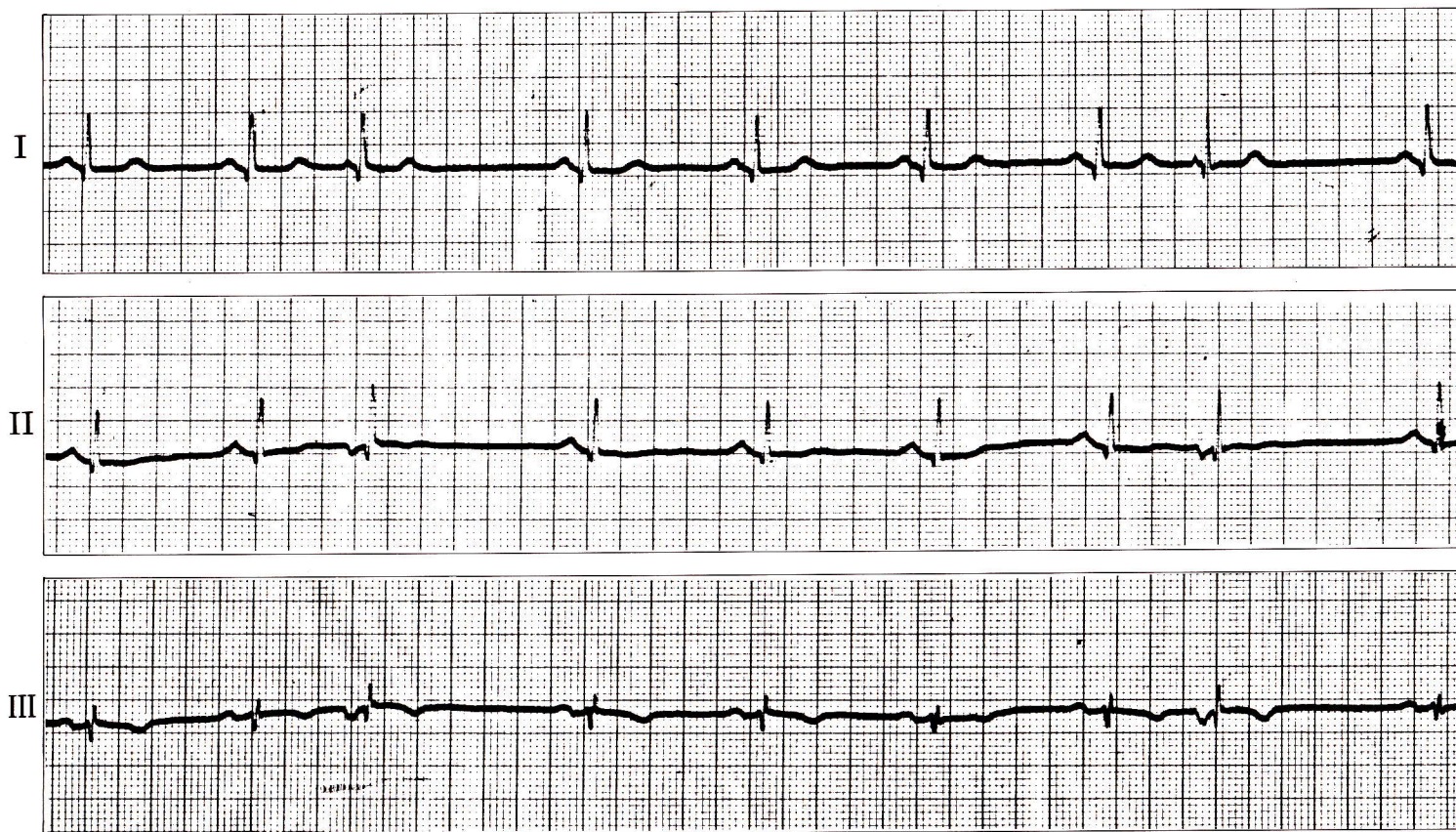


症例 14

●32歳 女

微熱があるため、精査希望して来院。



1) 第 3、8 拍目は何か。

2) 第 3、8 拍目はどのあたりからでたものと考えられるか。

心電図診断

上室性期外収縮

第2拍目と第3拍目、第7拍目と第8拍目の間が特に短い。

第3拍目、第8拍目のQRS波形は他と同じ。

第3拍目、第8拍目のP波はII、III誘導で陰性、かつPQ時間が短い。

解 説

PQ時間が短く、II、III、aV_FでP波が陰性になるものは心房下部～房室接合部付近からでた期外収縮と考えられる（房室接合部性期外収縮）。

臨床的には一般の上室性期外収縮と同じである。