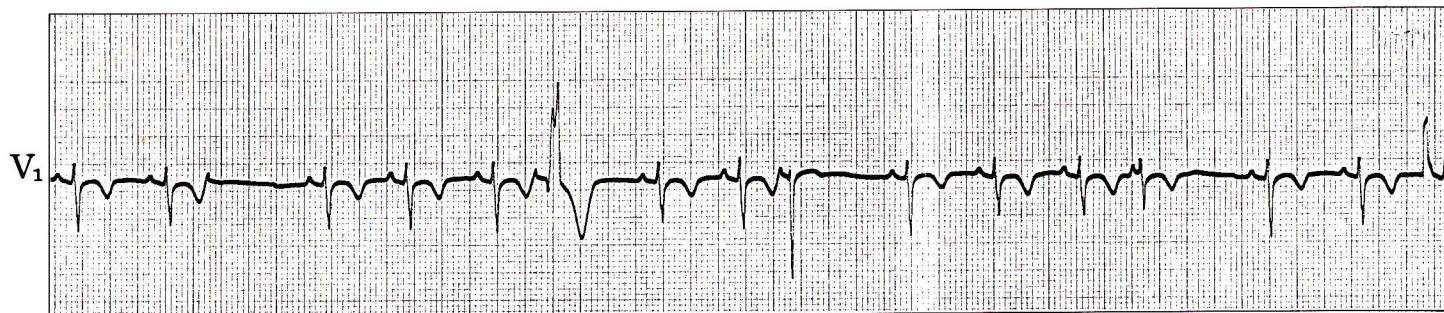


## 症例 18

●62歳 男

3年前より高血圧で通院中であったが、外来受診時不整脈を発見された。



1) 数種類の異なった波形のQRS波がでているが、どう考えればよいか。

## 心電図診断

## 上室性期外収縮

上室性期外収縮の多発である(下図参照)。矢印のところに上室性期外収縮のP波。

