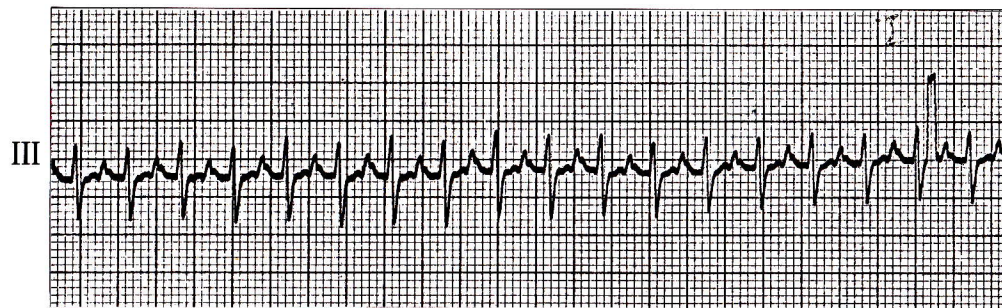


症例 21

●14歳 男

心悸亢進発作を主訴として来院。



1) このリズムは何か。

心電図診断

発作性上室性頻拍

RR 間隔0.28秒（心拍数約214/分）、整。

P 波と QRS 波が 1 対 1 に対応。

解 説

発作性上室性頻拍は心拍数150～230/分の規則正しい頻拍を呈する。

P 波はこの症例のように先行収縮の T 波に重なって、またはQRS波の直前ないし直後にみられるが、一般に波形が小さいため識別できないことが多い。