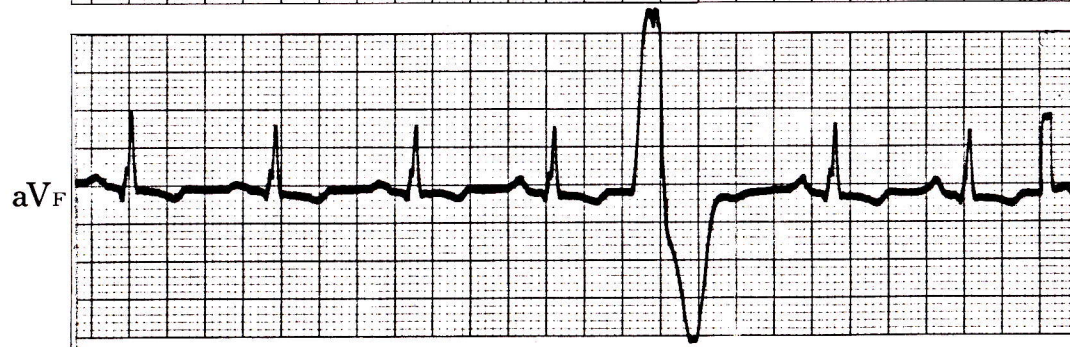
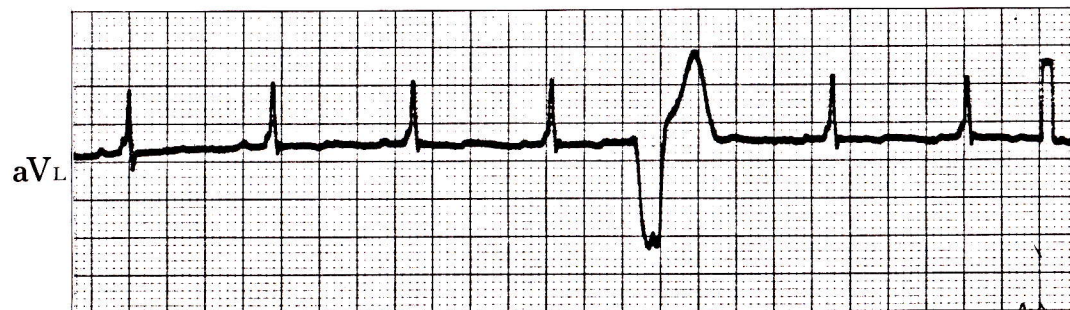
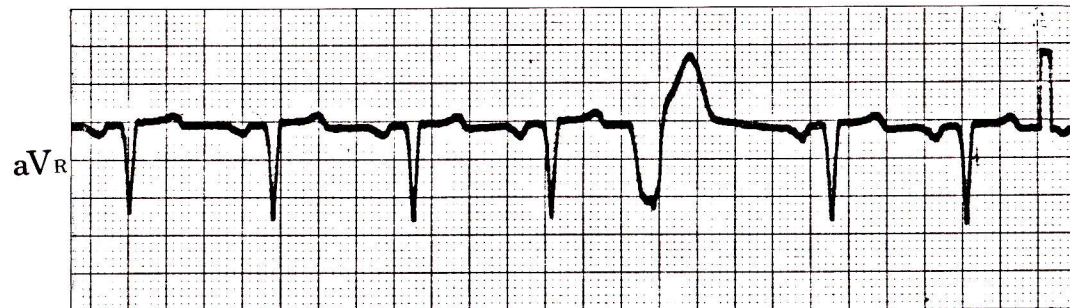


症例 33

●64歳 女

大動脈弁閉鎖不全症でジギタリス投与中の患者である。



- 1) 5拍目はQRS波形が他と異なっているが、これは何か。

心電図診断

心室性期外収縮

先行RR間隔が他より短い。

QRS幅 >0.12 秒、かつ基本調律の波形と異なる。

先行P波をもたない。

解 説

心室性期外収縮のはいり方には代償性と間入性の2種類がある。

代償性の場合には、この症例のように、心室性期外収縮をはさむ前後の心拍（4拍目と6拍目）の間が基本調律のRR間隔の2倍になる。

間入性の場合には、症例34のように、期外収縮は基本調律を乱さず、基本調律のQRS波の間にはさまった状態になる。

