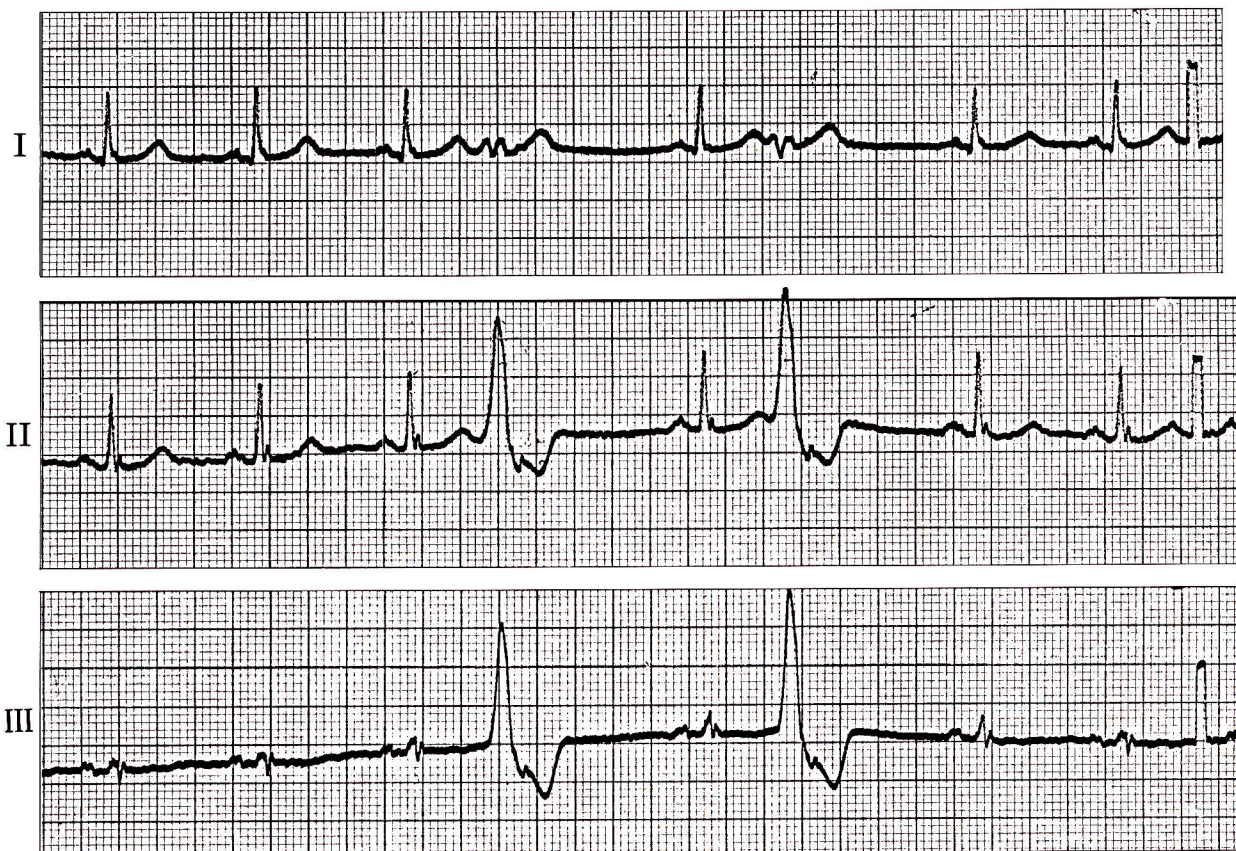


症例 35

●29歳 女

動悸を主訴として来院。理学所見には特に異常を認めない。

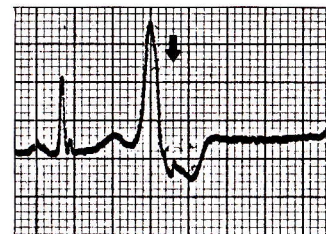


- 1) 第4拍目、第6拍目はQRS波形が他と異なっているが、これは何か。
- 2) 第4拍目、第6拍目のQRS波の直後に小さなフレがあるが、これは何か。

心電図診断

心室性期外収縮

第4拍目、第6拍目は先行RR間隔が短かく、先行P波がない。QRS波は幅広く、他と波形が異なる。そのQRS波直後にみられる小さなフレは洞結節由来のP波(↓)であり、心室性期外収縮の不応期にはいつて伝導されなかったものである。



解 説

心室性期外収縮の直後にP波がみられる場合には、この症例のように洞性P波の場合と心室性期外収縮の興奮が心房に逆伝導される場合とがある。