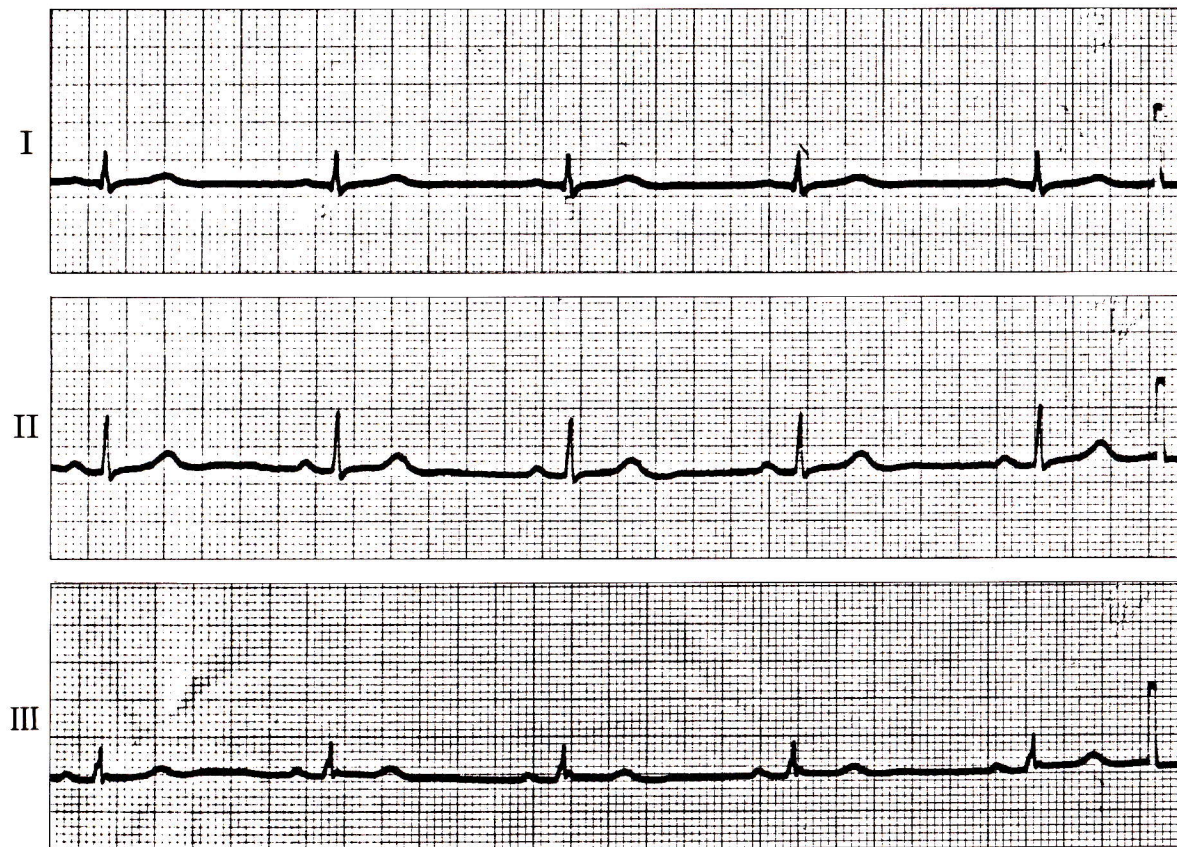


症例 4

●62歳 女

白内障の術前検査として心電図を記録。



- 1) このリズムは何か。
- 2) 治療の必要性はあるか。

心電図診断

洞徐脈

RR間隔は1.2秒で整（心拍数約50/分）。

PQ時間は0.19秒。QRS幅0.09秒。

解 説

毎分60以下の洞調律を洞徐脈という。

生理的には高齢者、迷走神経緊張、病的には甲状腺機能低下症、ジギタリス中毒、脳圧亢進などでみられる。

治療は原因の除去に努める。生理的なもので自覚症状がない場合は治療の対象にはならない。高度徐脈で意識消失発作、めまい、易疲労感などを訴える場合はアトロピン、オルシプレナリン、イソプロテレノールなどを投与して心拍数を増加させる。