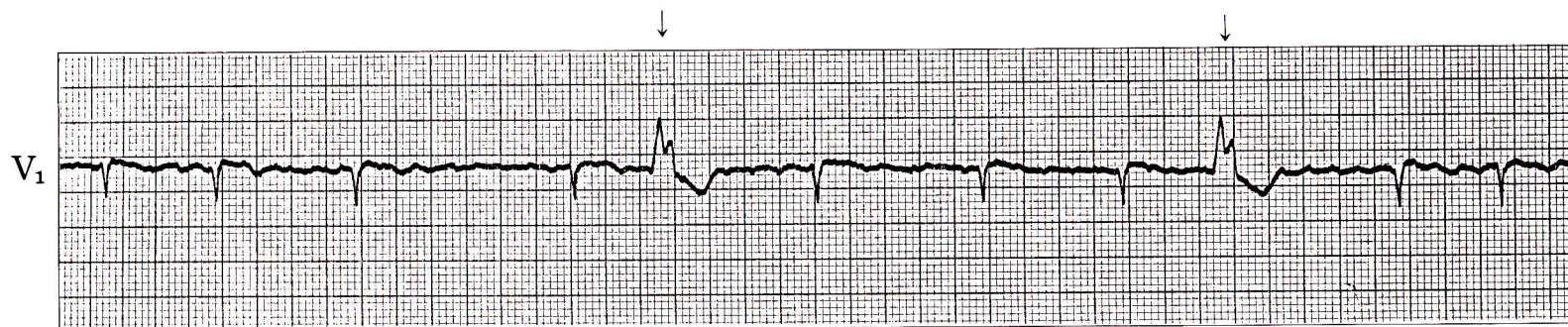


症例 40

●36歳 女

僧帽弁狭窄兼閉鎖不全症の患者。ジギタリス使用中。



- 1) 幅広いQRS波(↓)がみられるが、これは何か。
- 2) 基礎調律は何か。

心電図診断

心房細動＋心室性期外収縮

基線部分が細く、不規則にゆれている。→心房細動。

5、9拍目の心拍は幅広く、他と異なった波形をもち、その先行RR間隔は他より短い。→心室性期外収縮。

解 説

心房細動の患者で幅広い他と異なった波形をもつQRS波がでる場合、まず考えなければならないのは1)心室性期外収縮、2)心室性補充収縮(症例41参照)、3)変行伝導(症例16参照)の3つである。

この症例のようにジギタリス使用中に心室性期外収縮が増加してくれば、ジギタリスの一時中止～減量を行ない、心不全に対しては利尿剤を併用してコントロールする。低K血症があればその補正に努める。