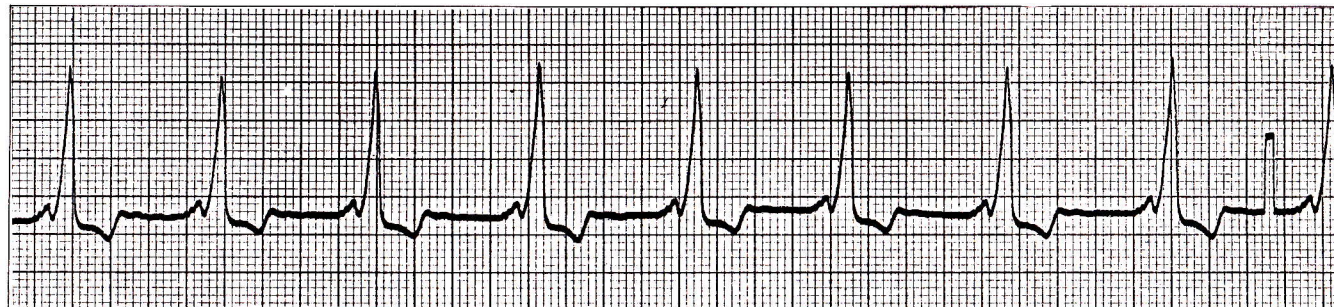


症例 45

●31歳 女

僧帽弁狭窄兼閉鎖不全症の患者。ジギタリス使用中。



1) 幅広い変形したQRS波がみられるが、このリズムは何か。

心電図診断

正常洞調律(WPW症候群)

QRS幅0.13秒。QRS波のたちあがりかゆるやか(デルタ波)。

QRS波に1対1に対応するP波あり。PQ時間0.11秒。

解 説

QRS波の直前にある小さな陽性のフレはP波であり、PQ短縮。

QRS波のたちあがりかゆるやかでデルタ波を示している。

