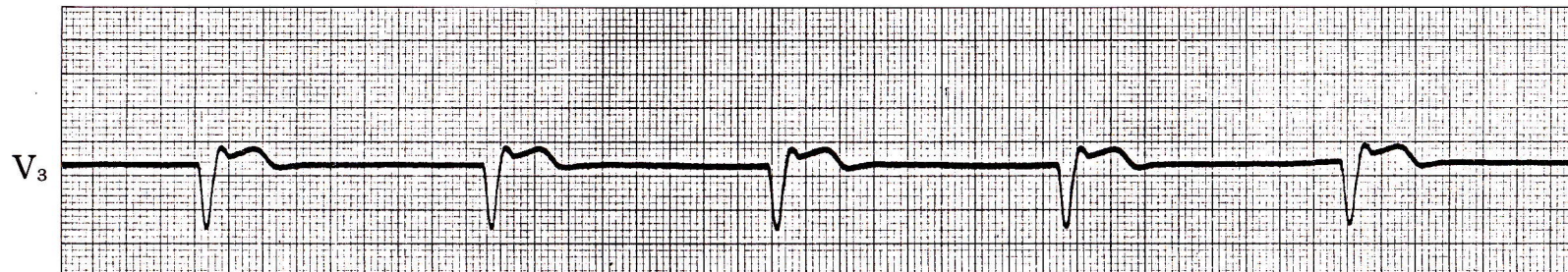


症例 46

●61歳 男

広汎前壁梗塞例。急性期より心不全症状があったが、徐々に増悪し、第30病日に死亡した。これはその死亡直前の心電図である。



1) このリズムは何か。

心電図診断

洞停止、心室調律

基線は直線でP波、f波、F波を認めない。

幅広いQRS波が36/分で規則正しく出現。

解 説

HIS束以下の心室内刺激伝導系がペースメーカーとなるものを(異所性)心室調律(idioventricular rhythm)といい、通常は40/分以下の徐脈となる。

心室調律は完全房室ブロックによくみられるが、この症例のように、死戦期の患者でも洞停止に伴って、しばしば認められる。