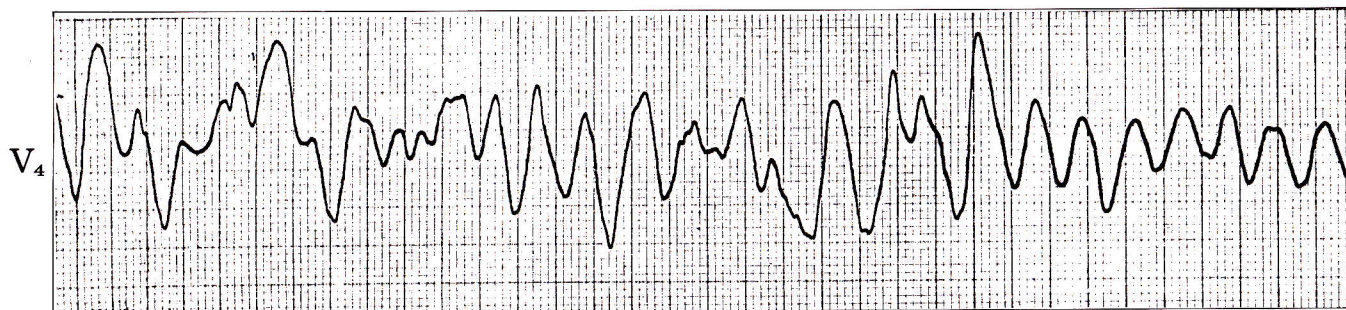


## 症例 49

●59歳 男

急性心筋梗塞(前壁梗塞)で入院。入院1週間目に突然意識消失を起こした。



- 1) このリズムは何か。
- 2) 治療はどうすればよいか。

## 心電図診断

## 心室細動

P波、QRS波、T波の区別がまったくできない。不規則な大小不同の波が連続している。

## 解 説

心室細動では心室からの血液の拍出はまったくなく、意識消失を起こす。そのまま放置すると脳が不可逆性変化を起こし死亡する。ただちに前胸部を強く叩打。それでもとまらない場合には人工呼吸、心臓マッサージを行ないながら直流除細動器を準備し、電氣的除細動を行なう。この症例は電氣的除細動により洞調律に復した(下図)。

