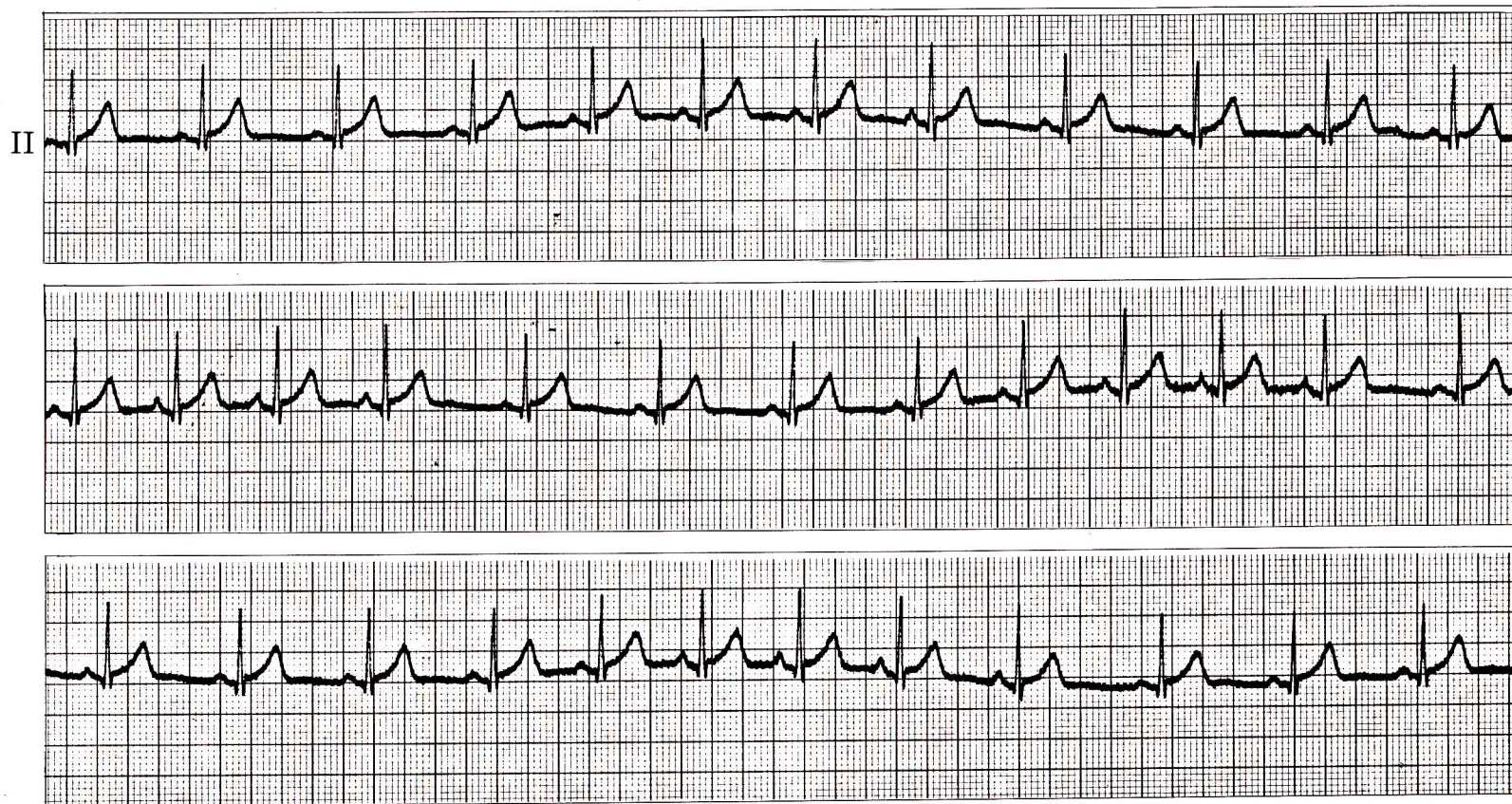


症例 6

●24歳 男

生来健康。入社検診時の心電図。



15

1) RR間隔に不整がみられるが何か。

(連続記録)

心電図診断

洞不整脈(呼吸性)

P波とQRS波は1対1に対応、PQ時間は一定。

QRS幅0.08秒。

RR間隔は不整、周期的に長くなったり、短くなったりしている。

解 説

洞不整脈は小児または老人に多い。

生理的にはこの症例のように呼吸に伴っておこり、吸気時にRR間隔が短縮し、呼気時にRR間隔が延長する(呼吸性不整脈)。治療の対象にはならない。