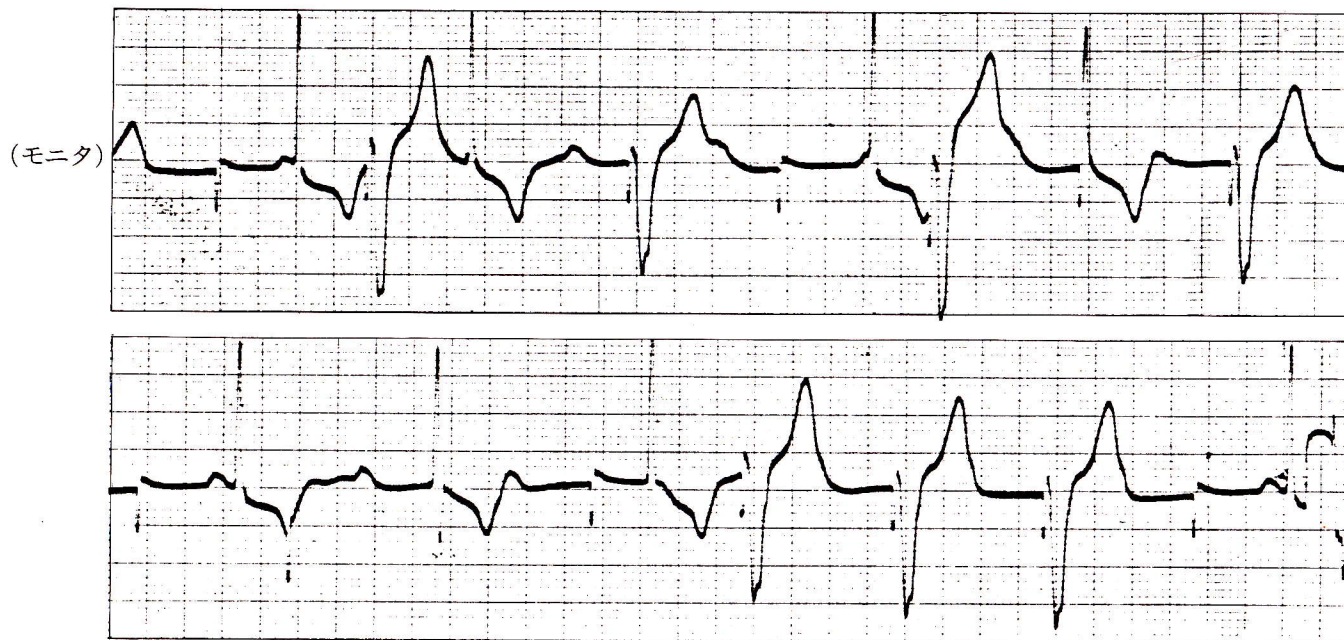


症例 60

●62歳 女

完全房室ブロックのため、1年前に人工ペースメーカ装着。

これは症例59と同一症例で約1年後のものである。



(連続記録)

- 1) ペーシングは良好か。
- 2) 処置は。

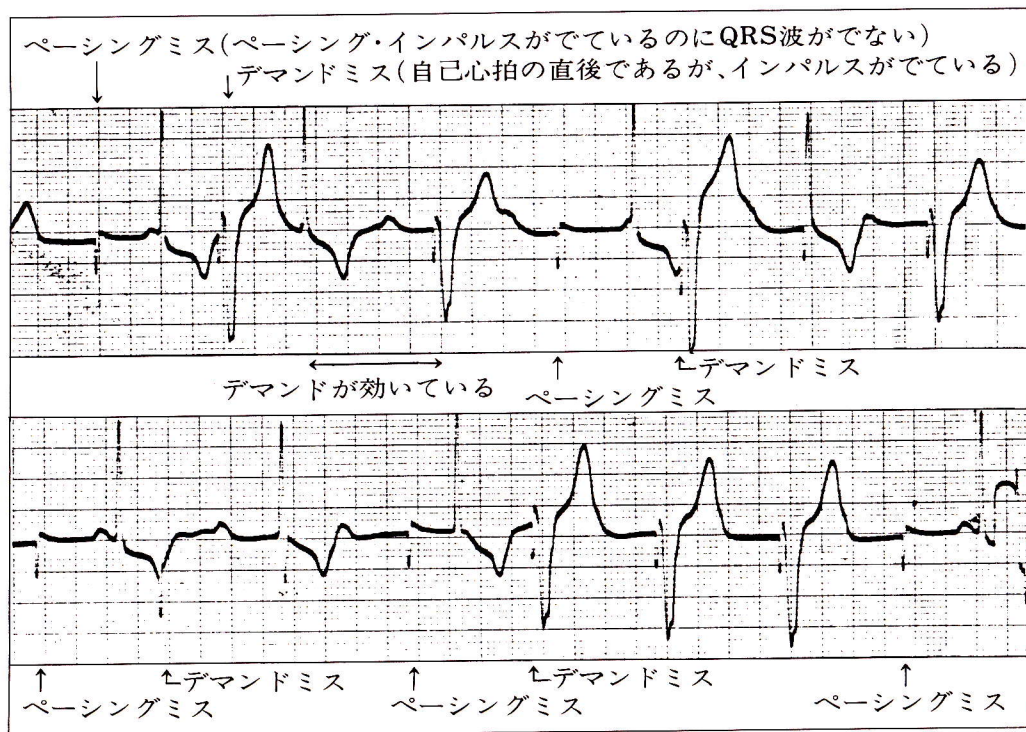
心電図診断

完全房室ブロック→心室ペーシング
→ペーシングミス

解 説

ペーシングが良好に行なわれている部分とペーシングミスを起こしている部分がある。

ペースメーカー本体もしくはペースメーカー電極を入れ替える必要がある。



幅広い上向きの
QRS波はペーシ
ングによるQRS波。

幅狭い下向きの
QRS波は自己収縮。