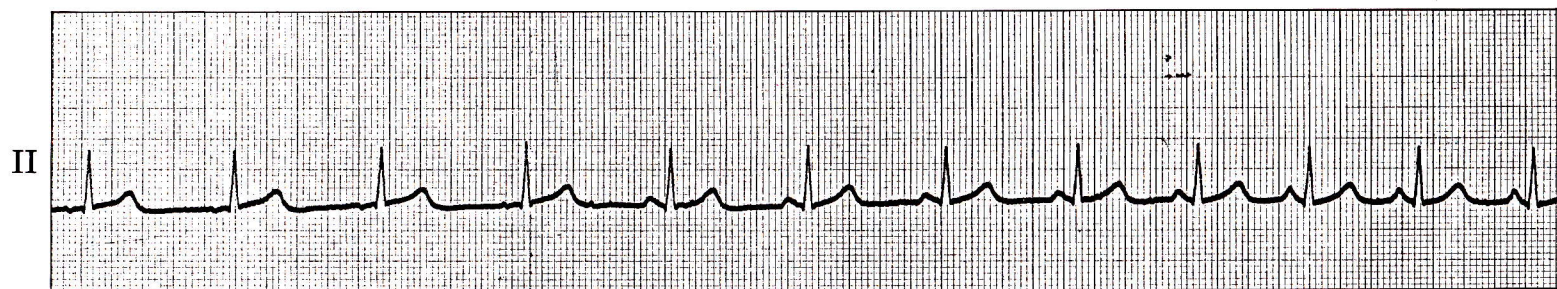


症例 8

●56歳 女

子宮癌の手術のため入院。術前検査として心電図を記録。



1) P波の形が徐々に変化しているがこれは何か。

心電図診断

ペースメーカーの移動

(Wandering pacemaker)

前半部ではP波が陰性であるが、RR間隔が徐々に短縮するとともにP波も増高し、後半部では顕著な陽性P波になっている。

解 説

wandering pacemaker では、ペースメーカーの位置が洞結節—房室接合部の間で移動し、そのためにP波の波形が1拍毎に変わっていく。治療の必要はない。