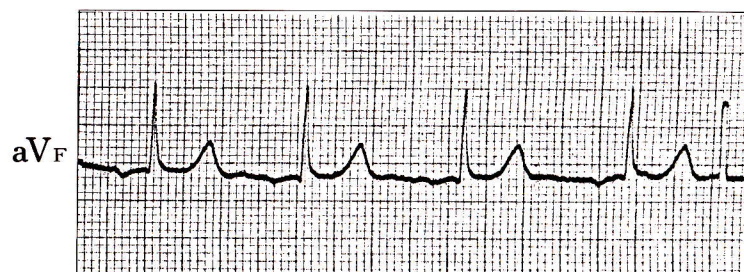
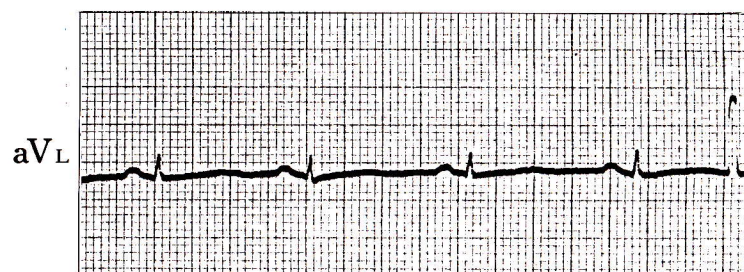
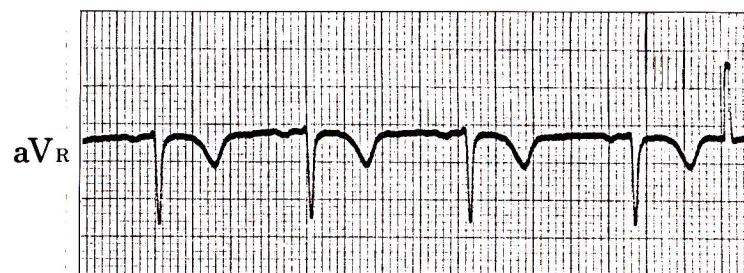
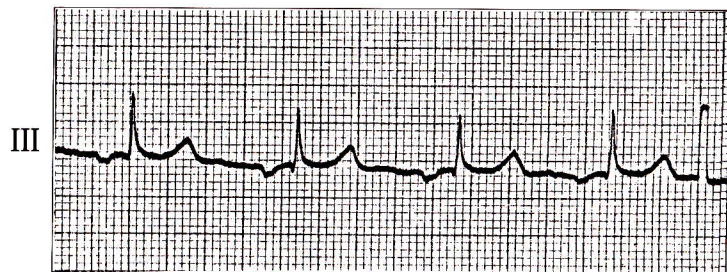
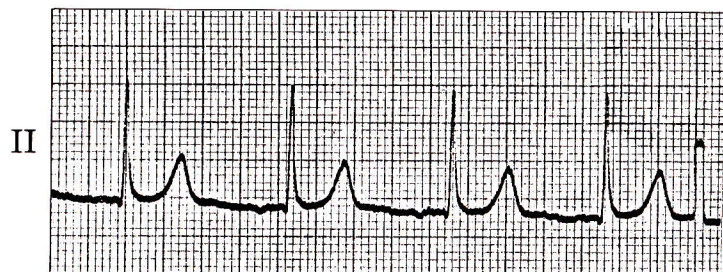
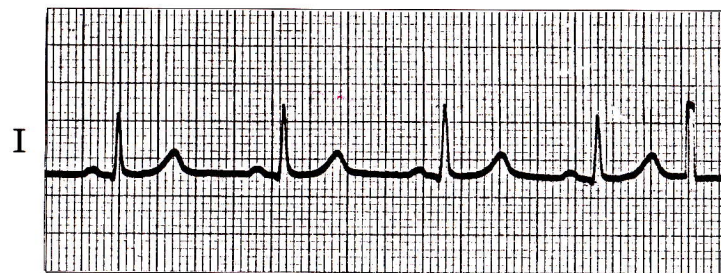


# 症例 9

●45歳 男

胃潰瘍のために入院した患者。



1) II、III、aV<sub>F</sub>誘導で陰性P波が認められる。このリズムは何か。

## 心電図診断

## 冠静脈洞調律

II、III、aV<sub>F</sub>で陰性P波（正常は少なくともII、aV<sub>F</sub>で陽性）。

PQ 時間は0.16秒で一定。

## 解

## 説

II、III、aV<sub>F</sub>でP波が陰性かつPQ時間が0.12秒以上のものを冠静脈洞調律という。洞結節以外の部分がペースメーカーとなる一種の補充調律であるが、必ずしも刺激発生部位が冠静脈洞付近とはいえず、最近では **ectopic atrial rhythm** と称される。臨床的には通常の洞調律と同様であり、特に治療の対象とはならない。