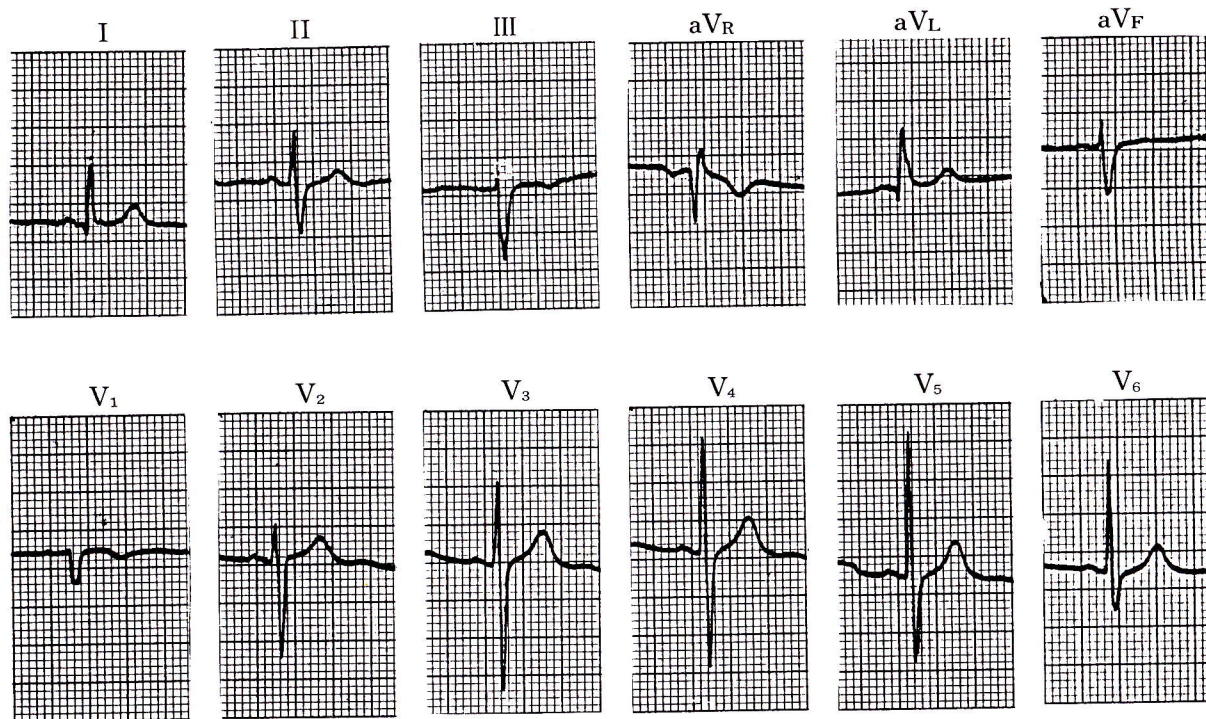


症例 4

●49歳 女

●慢性気管支炎で通院中の患者で記録されたもの。



1) 前額面QRS軸は正常か。

左軸偏位

IでqRパターン ($R - Q = 7.5\text{mm}$), IIIでrSパターン ($R - S = -8\text{mm}$)で, QRS軸は -32° , 左軸偏位である. $V_{5,6}$ に深いS波が残っている

(やや時計方向回転がある). P波, QRS波, T波の形は正常であり, 電気軸の異常を除いては異常所見を認めない.

MEMO

〈軸偏位〉

右軸偏位は右室肥大, 肺性心, 右脚ブロック, WPW症候群A型, 左脚後枝ブロック, 側壁梗塞などでみられるが, 正常でも立位心(やせている人, 無力性体質)の人にみられることがある. 左軸偏位は左室肥大, 下

壁梗塞, 左脚前枝ブロック, WPW症候群B型, 心内膜床欠損症などでみられ, 正常でも横位心(肥満, 妊娠, 腹水)の人にみられることがある.