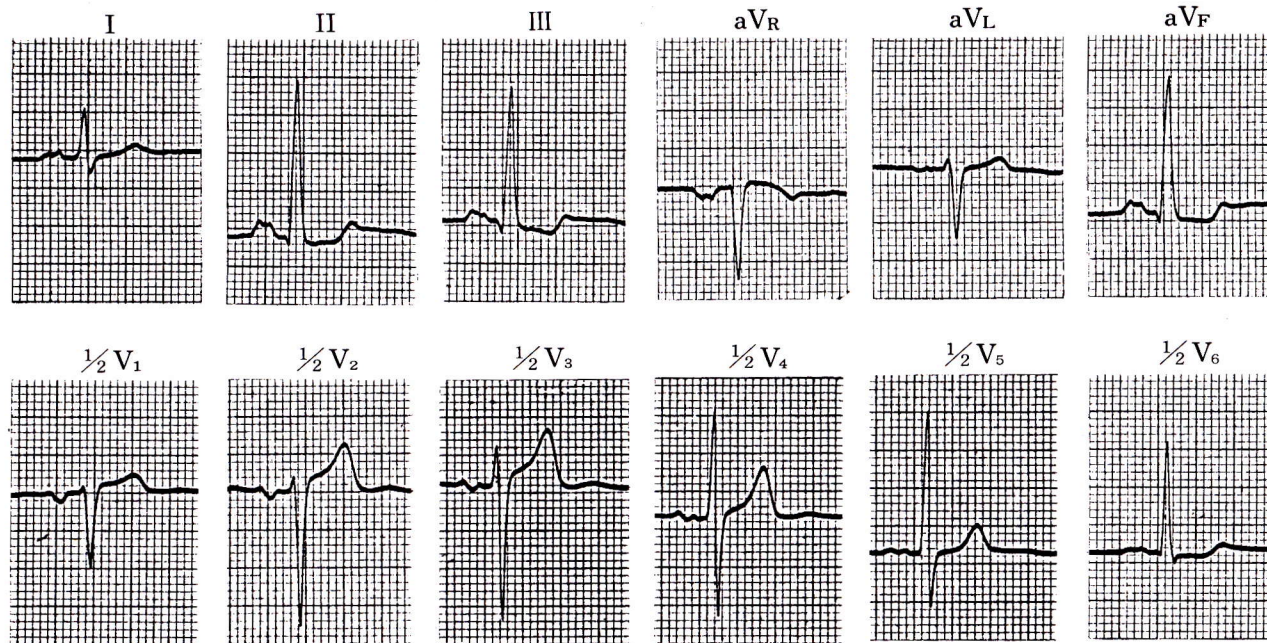


症例 12

●48歳 男

●大動脈弁狭窄兼閉鎖不全症，僧帽弁狭窄症の患者．



1) I, II, V₁のP波をどう考えるか．

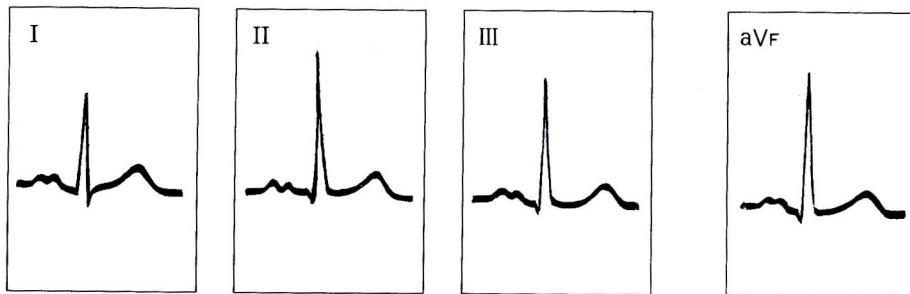
僧帽性P波，左心性P波，左室肥大，非特異的心筋傷害

I，IIで幅広く結節があるP波（僧帽性P波），
V₁で幅広く，深い陰性部分を有するP波（左心性P波）．V₅のR波36mm，V₆のR波28mm，RV₅
+SV₁は56mm，RV₆+SV₁は48mm，左室肥大で

ある．II，III，aV_F，V₆に水平～下向型のST
低下（0.5～1.5mm）と2相性T波，左室肥大は
あるが非特異的心筋傷害と考えてよい．

MEMO

＜僧帽性P波の典型的パターン＞



I，IIで幅広く（0.12秒以上），2峰性のP波