症例 13　●72歳　男

● 高血圧で外来通院中の患者．フォローアップのための記録．

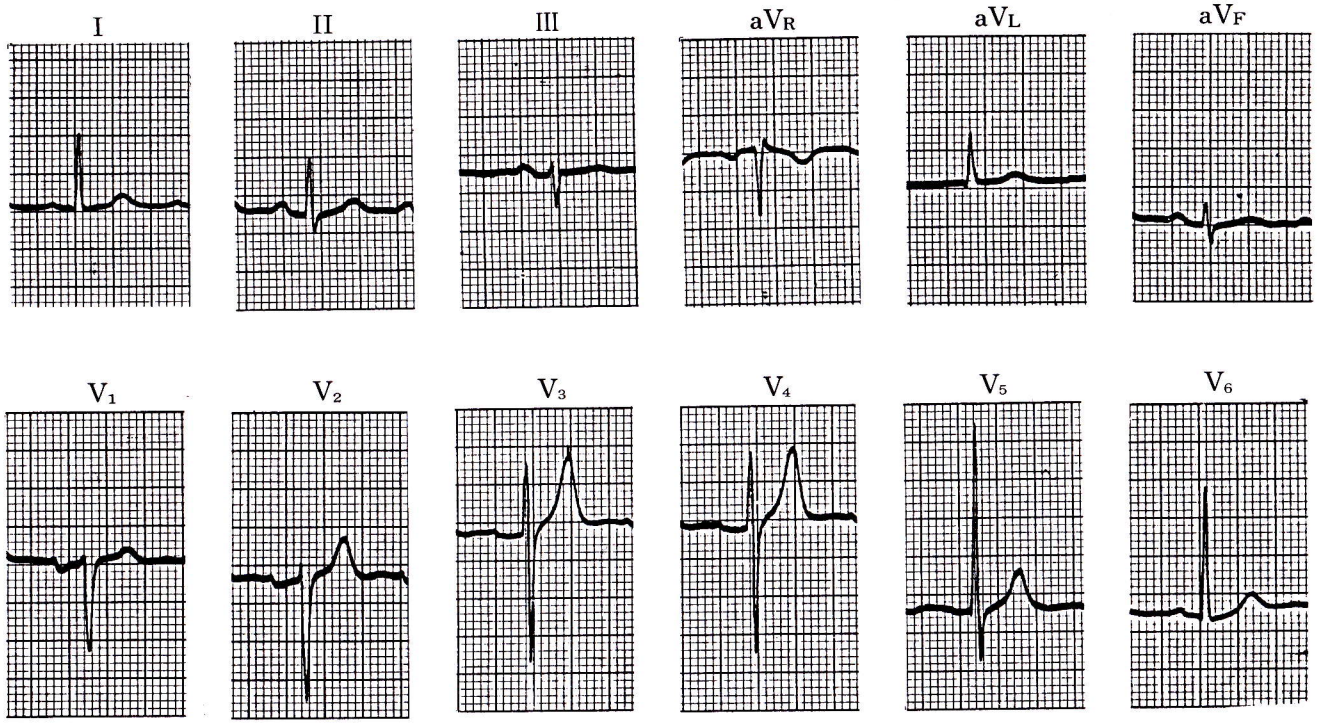

1）V_1のP波は正常か．

症例13　左心性P波

V_1のP波は2相性で，terminal forceは0.04より大であり，左心性P波の基準を満たしている．QRS軸は正常であり，移行帯もほぼV_4にある．

本症例では，左房負荷の所見である左心性P波以外に有意な所見はない．

MEMO　〈僧帽性P波，左心性P波〉
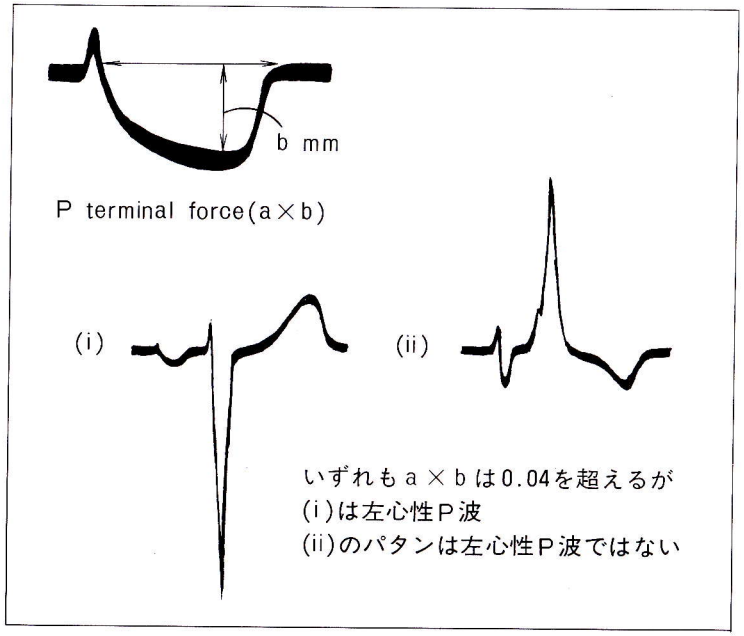
I，IIで幅広く（0.12秒以上），2峰性を示すP波を僧帽性P波，V_1で幅広く，深い陰性部分をもつP波（陽性部分がなくてもよい）を左心性P波といい，いずれも左房負荷（左房肥大）の所見である．この両者は必ずしも同時にみられるとは限らない．左心性P波の診断基準として，**P terminal force**を求める方法がある．陰性部分の幅を秒で計測し（**a sec**），深さを**mm**で計測したとき（**b mm**），その積（**a×b**）を**P terminal force**と名づけ，これが**0.04 mm・sec**を超えるときに左心性P波とする．この場合単純に計算すると先天性心疾患などでよくみられる**sharp**な**2**相性P波も基準を満たすことになるが，左心性P波は幅広いことが条件の一つであり，このような**sharp**な**2**相性P波は左心性P波としてはいけない．