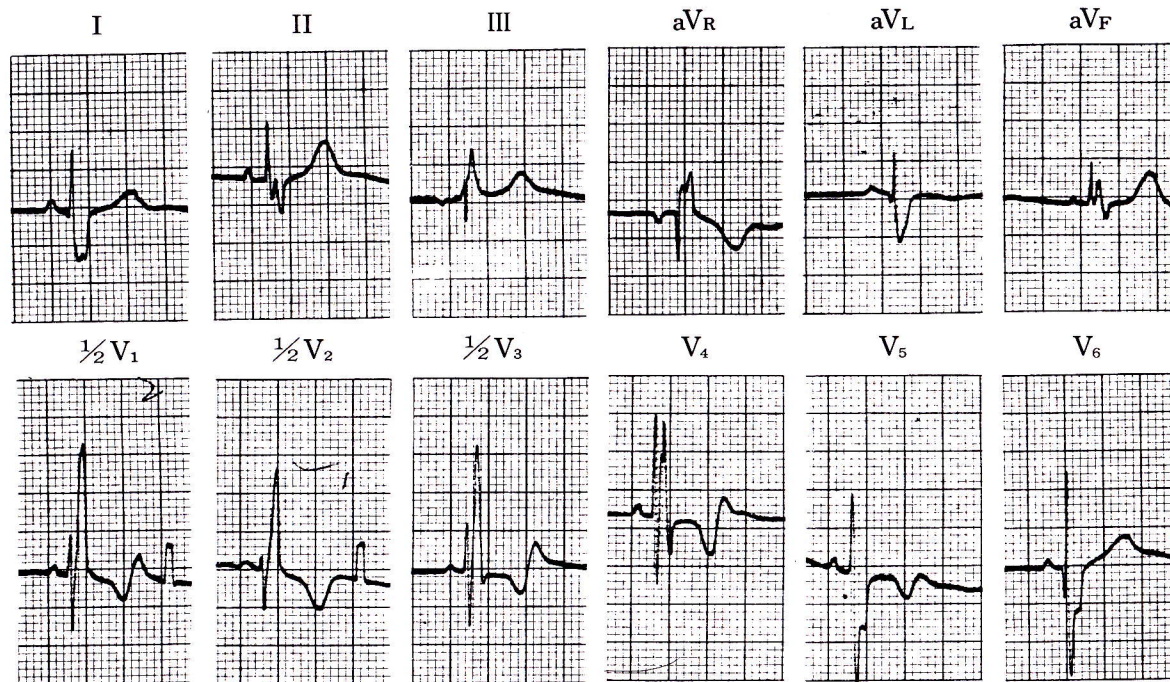


症例 19

●4歳 男

●ファロー四徴症の患者。



1) V₁のRSR'パターンは何を意味するか。

2) 右室肥大はあるか。

完全右脚ブロック，右心性P波，右室肥大の疑い

V₁でRSR' かつR<R'．QRS波の幅は0.11秒で0.12秒以下であり，成人の基準では不完全右脚ブロックにあてはまるが，本例は4歳であり，幼小児では成人よりQRS幅が狭いこと，R'波の幅が広いこと，I，aV_L，V₅，V₆のS波の幅が広いことなどを考慮すれば完全右脚ブロックと

考えた方がよい．V₁のP波は高さが2mmで尖鋭，右心性P波である．

V₁のR'波の高さは34mmで15mmをはるかに超え，V₆のR/Sも1より小，かつ右心性P波を伴っていることからみれば右室肥大があると考えてよい（66ページ参照）．