症例 31　●19歳　女

●労作時の動悸を訴えて来院.

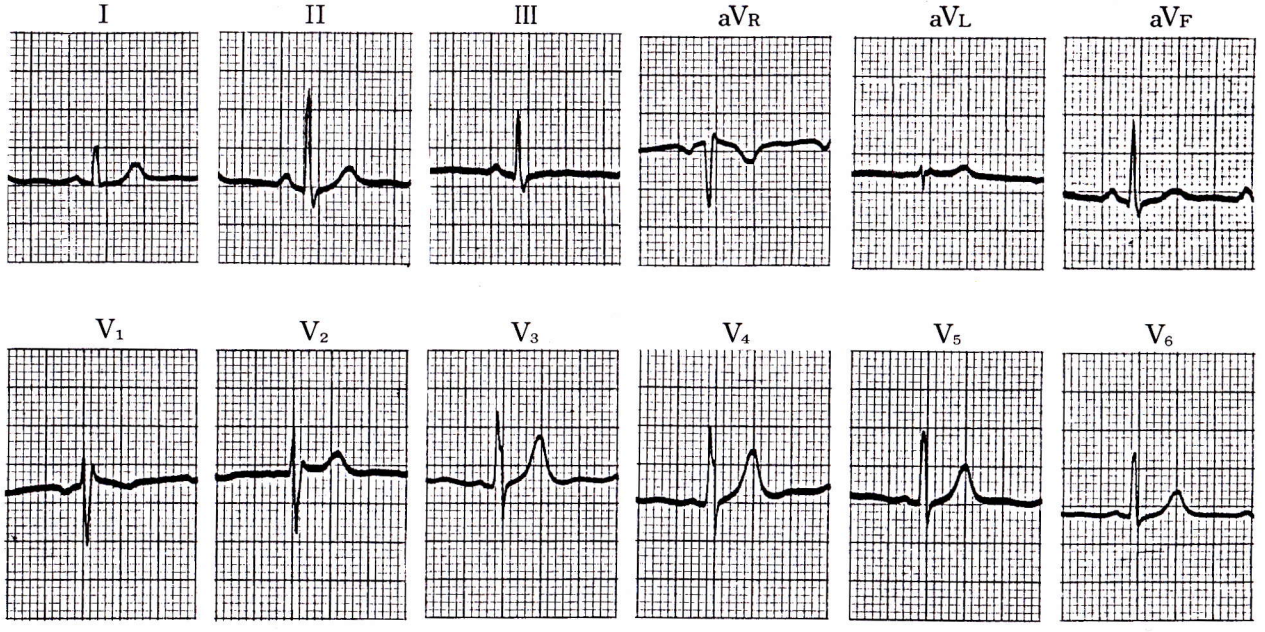

1) V_1にRSR′パタンをみるが，右脚ブロックと考えてよいか.

症例31　正常（不完全右脚ブロックパタン）

V_1にRSR′パタンをみるがR＞R′であり，右脚ブロックの診断基準を満たさない．またQRS幅も0.08秒であり，0.10秒を超えず，normal variationと考えてよい．V_1に陰性P波がみられるが，これも浅く，左心性P波の基準を満たしてはいない．

MEMO　〈右脚ブロックパタン〉

右側胸部誘導でRSR′パタンを示す症例は決して少なくない．R′波が小さく，rSr′パタンをとる症例で，QRS幅が0.10秒を超えないものは，“不完全右脚ブロックパタン”としてまとめられているが，多くの場合，右脚の伝導障害はなく，心室内でもっとも興奮が遅れる右室後基部（crista supraventricularis）の興奮の表現であることが多い．このlate R波は肺性心などによる右室後基部の肥厚で明確になり，crista patternと呼ばれる．

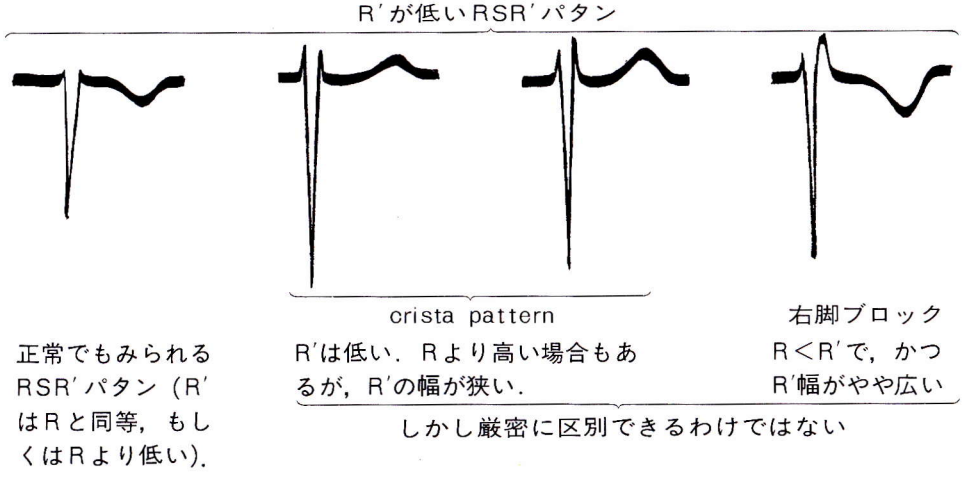

右脚ブロックの診断基準はV_1でRSR′パタンかつR＜R′であるが，R＞R′の場合，単純に右脚ブロックを否定してはならない．late R（R′波）が幅広く，V_5，V_6に幅広いS波があり，QRS幅が0.10秒を超える場合には右脚ブロックの可能性が高い．心臓に位置異常があれば心電図所見と誘導部位の関係も変わるわけであり，このような場合，V_1の周辺部（V_{3R}，およびV_{3R}〜V_2の1肋間上下）を探してみれば典型的な右脚ブロックパタンが得られることが多い．