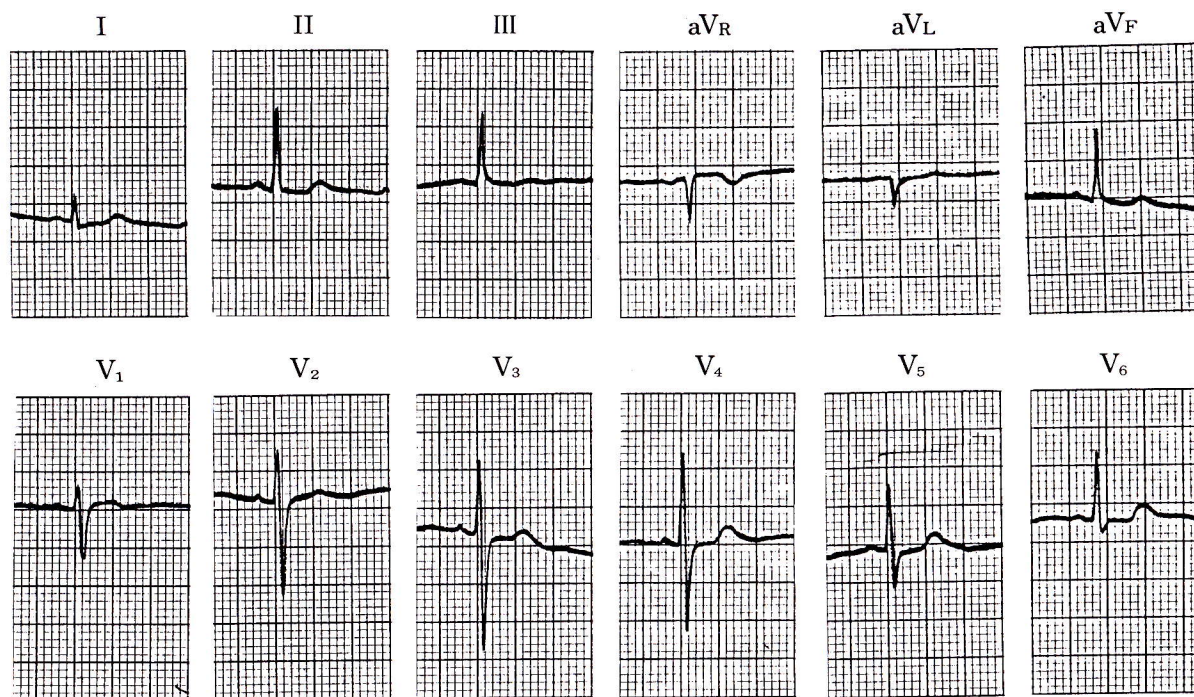


# 症例 42

●39歳 女

●心窩部～右季肋部痛発作のため来院。



1) aVLにQSパターンを認めるが，高位側壁梗塞か．

## 正常（立位心）

前額面QRS電気軸は $80^{\circ}$ ，立位心である．立位心では前額面QRSベクトルが下方を向くため， $aV_L$ ではrSパターンまたはQSパターンを呈するこ

とが多い．高位側壁梗塞ではIにも異常Q波がみられるが，本症例ではIは正常パターンでQ波はない．