症例 57　●43歳　男

●化膿性骨髄炎のため入院中の患者．
下段は骨髄掻爬術を受けた2日後に発熱，胸痛を訴えたときの心電図．
上段は約1ヵ月前の入院時のものである．

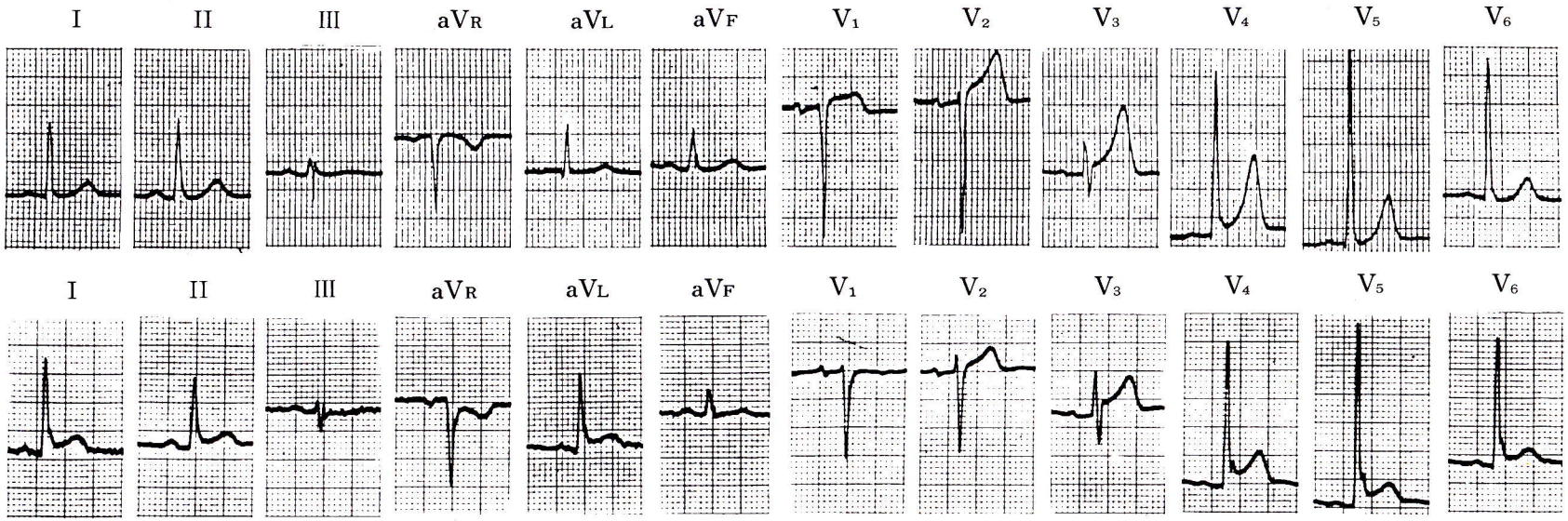

1）下段の心電図は上段の心電図とどこが変化したか．

2）何が起こったと考えられるか．

症例57

心電図診断

(上段)左室肥大
(下段)左室肥大，ST上昇

いずれもV_5のR波は30mmを超え，左室肥大基準を満足している．下段の心電図でみられる変化はI，II，aV_L，$V_{4\sim6}$におけるST部分の上昇と，その対側性変化と考えられるaV_R，V_1のST低下である．ST上昇を示す誘導が限られており，対側性変化も認めたことから，心筋梗塞新鮮期，異型狭心症も疑われたが，ST上昇が3日間つづき，異常Q波も出なかったため，虚血性心疾患は否定された．心エコー図で心尖部を中心にエコーフリースペースを認め，症状の軽快，ST下降とともにそれが消失したことから，心外膜炎によるST上昇と考えられた．

MEMO

〈心外膜炎と心電図変化〉

心外膜炎例では心電図は病期とともに変化する．初期にはST segmentの上昇がみられる．ST上昇の型は直線的～下に凸であり，上昇をみる誘導は多くの誘導にわたり，心筋梗塞にみられるような方向性をもたず，また対側性のST低下も伴わないことが多い．しかし，本例のようにある程度の方向性がみられ，病変の局在性が示唆されることもある．ST上昇は数日～数週で基線に復し，それと前後してT波の平低化～陰性化がみられる．この変化は数ヵ月で正常に復する．QRS波の波高値が著明に減少する場合には，心のう内への浸出液貯溜が疑われる．