症例 70　●36歳　女

● 乳癌の術前検査で記録.

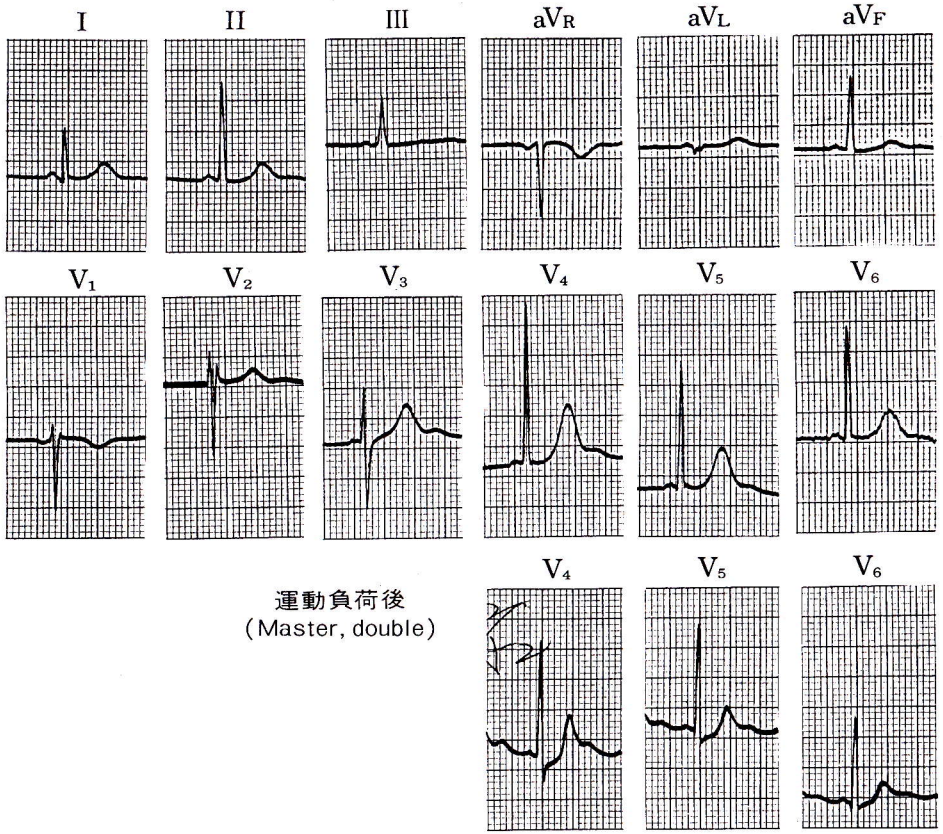

1) V_1, V_2でRSR′パタンをみるが右脚ブロックか.

2) 運動負荷試験の判定はどうか.

症例70

心電図診断

（安静時）PQ短縮

（負荷後）負荷陽性

安静時心電図ではPQ時間が0.10秒と短縮しているがδ波はない．V_1，V_2でRSR′パタンをみるがR＜R′であり，R′の幅も狭く，normal variationであろう．負荷後にはV_4，V_5，V_6ともjunction型ST低下を認める．V_4，V_5ではST junction部の低下は1.5mmであるが，QX/QTが0.5より大であり，負荷陽性と判定される．

MEMO

〈運動負荷試験の禁忌と目的〉

運動負荷試験では稀ではあるが，心筋梗塞，重症不整脈や突然死が起こることが報告されており，安易な負荷は厳にいましめられるべきである．心筋梗塞発症後1ヵ月以内や重症不整脈がある場合には負荷試験は禁忌であり，安静時から高度のST，T波異常がある場合や心室性不整脈（期外収縮など）を認める場合，心筋梗塞や狭心症の既往がある場合には禁忌ではないが，充分な注意を払う必要がある．このような場合には負荷中の心電図変化，心拍数，血圧がモニターでき，軽い負荷から段階的に負荷量を上げていけるトレッドミル負荷や自転車エルゴメータ負荷の方が安全である．